

COMPLICAÇÕES BIOLÓGICAS PERIIMPLANTARES
PERI-IMPLANT BIOLOGICAL COMPLICATIONS

X
X
X

Nome (s) do (s) autor (es)

Gabriela dos Santos Almeida do Centro Universitário São José.
Victoria Verneck de Gouveia Araújo do Centro Universitário São José.

Orientador

Rosa Maria Jardim Rodrigues
Mestre em Odontologia pela UFRJ
Doutora em Odontologia pela UERJ
Professora da Disciplina de Periodontia Pre Clínica da Uni São José

X
X
X

RESUMO

X

Este presente artigo aborda as principais complicações biológicas e técnicas na Implantodontia antes e depois da instalação. As complicações podem ser pelo excesso de cimento, problema na retenção da prótese, falha implantar, implantes em posição e angulação desfavorável, dor após a instalação, sobrecarga oclusal nos implantes, danos aos hexágonos externos do implante e as biológicas como Mucosite ou periodontite peri-implantar. Nos últimos 10 anos foi constatado que a taxa de insucesso é muito baixa e os casos que não dão certos são ligados as complicações biológicas e técnicas do implante.

Palavras-chave: Implantodontia, Complicações, Periimplantares.

(3 palavras)

X
X
X

ABSTRACT

X

This article addresses the main biological and technical complications in Implant Dentistry before and after installation. Complications may be due to excess cement, problem retaining the prosthesis, implant failure, implants in an unfavorable position and angulation, pain after installation, occlusal overload on the implants, damage to the

external hexagons of the implant and biological ones such as Mucositis or periodontitis - implant. In the last 10 years it has been found that the failure rate is very low and the cases that are not certain are linked to biological complications and implant techniques.

Keywords: Implant dentistry, Complications, Peri-implants.

INTRODUÇÃO:

X
X

Este trabalho é uma revisão de literatura, onde tem como objetivo abordar as possíveis complicações biológicas e mecânicas peri-implantares nos últimos 10 anos.

O objetivo geral do artigo é identificar na literatura os principais tipos de complicações periimplantares antes e após a instalação da prótese, e os objetivos específicos como sendo relatar as falhas mecânicas e biológicas que podem ocorrer nos implantes decorrentes da cirurgia ou da instalação dos componentes protéticos. O principal motivo para elaboração do artigo é buscar apresentar as principais complicações na introdução do implante dentário de forma objetiva para assim reduzir os possíveis riscos de insucesso, tornando a implantodontia ainda mais utilizada.

Os implantes dentários vêm sendo cada vez mais utilizados e requisitados na odontologia, com o intuito de reabilitar, trazendo de volta a estética e a função mastigatória aos pacientes (de Gois AR, Meireles EFM, Granjeiro MTV; et al., 2018). Sua alta taxa de sucesso tornou a implantodontia como uma alternativa atrativa e eficiente frente as próteses fixas e removíveis.

Os estudos sobre a implantodontia deram início com o professor Per-Ingvar Brannemark (1952) que descobriu a intimidade entre a superfície do titânio e o osso (chamando-se de osseointegração).(Martins et al., 2011; More-No-Sánchez et al., 2014).

Os implantes são pequenas estruturas artificiais, feitas de titânio, que são instalados no lugar de dentes perdidos, são ancorados no osso, através da osseointegração (Branemark Pi, 1983).

Contudo, apesar da alta taxa de sucesso na prática da implantodontia, há um certo risco de insucesso, devido ao crescimento de doenças periimplantares, como a periimplantite e mucosite sendo as principais causas de complicações biológicas e também as principais complicações técnicas relacionadas ao implante dentário.

Com a popularização da implantodontia, espera-se que sua prática se torne ainda mais realizada no dia a dia clínico. Logo, medidas para evitar possíveis complicações precisam ser estudadas e detalhadas afim de aumentar ainda mais sua alta taxa de sucesso.

X

FUNDAMENTAÇÃO TEÓRICA

X

X

•Saúde peri-implantar

A taxa de insucesso da implantodontia, apesar de baixa, é ligada a complicações biológicas ou técnicas. Antes de citar as complicações biológicas e técnicas, precisamos entender a definição de saúde peri-implantar.

Através das características clínicas e histológicas dos tecidos peri-implantares, se analisa a sua inserção e a condição do tecido ao redor do implante, tendo o diagnóstico de saúde ou doença (Kahn, Fischer, Dias et Al., 2018). A necessidade de um tecido saudável ao redor dos implantes osseointegrados é essencial para a obtenção de sucesso em longo prazo (Cerbasi et Al., 2010).

Avalia-se a saúde peri-implantar através da sondagem $\leq 5\text{mm}$ em média (Araújo MG, Lindhe et Al., 2018) , não é possível estabelecer um valor limítrofe pois a altura do tecido mole que fica ao redor do implante ou a posição apicocoronal podem influenciar diretamente na sondagem. (Kahn, Fischer, Dias et Al., 2018)

É essencial manter a saúde dos tecidos peri-implantes orientando o paciente em relação aos cuidados com a higienização para a remoção do biofilme bacteriano, consultas de manutenção clínica e radiográfica frequentes e a distribuição adequada de forças oclusais sobre as coroas (Cerbasi et Al., 2010).

•Complicações biológicas peri-implantares

Segundo Berglundh (2002) existem duas categorias de complicações que podem ocorrer em implantes: biológicas e técnicas (mecânicas). Complicações biológicas são intercorrências que prejudicam a função dos implantes afetando os tecidos que o circundam,

sendo caracterizado como um processo biológico. As chamadas “ Complicações técnicas” são falhas mecânicas que podem ocorrer nos componentes do implante.

Pode-se definir infecções peri-implantares como de origem patológica que se localizam nos tecidos moles ao redor do implante. Podem ser classificadas como mucosite localizada, que é reversível, ou periimplantite, que é mais avançado, quando um implante osseointegrado perde a Osseointegração, sendo uma perda óssea peri-implantar irreversível (Lang et al., 1997).

As falhas biológicas na osseointegração podem ser classificadas como tardias ou precoces. Sendo as falhas classificadas como tardias aquelas por infecção bacteriana ou sobrecarga, após a instalação da prótese. E as falhas classificadas como precoces , podendo acontecer em decorrência de problemas durante a cirurgia ou nas osseointegração (Lang et al., 1997).

•Mucosite peri-implantar

A Mucosite é uma reação inflamatória reversível nos tecidos moles ao redor dos implantes, não tem perda de inserção (Romeiro et Al., 2010). Suas características clínicas são: presença de sangramento à sondagem, podem também ter presença de eritema, edema e supuração a sondagem (Heitz-Mayfield et al., 2018). Tem ausência de perda óssea (nível ósseo <2mm) sendo o possível aumento da profundidade de sondagem (PS), devido à presença do edema ou diminuição da resistência à sondagem (Cerbasi et Al., 2010).

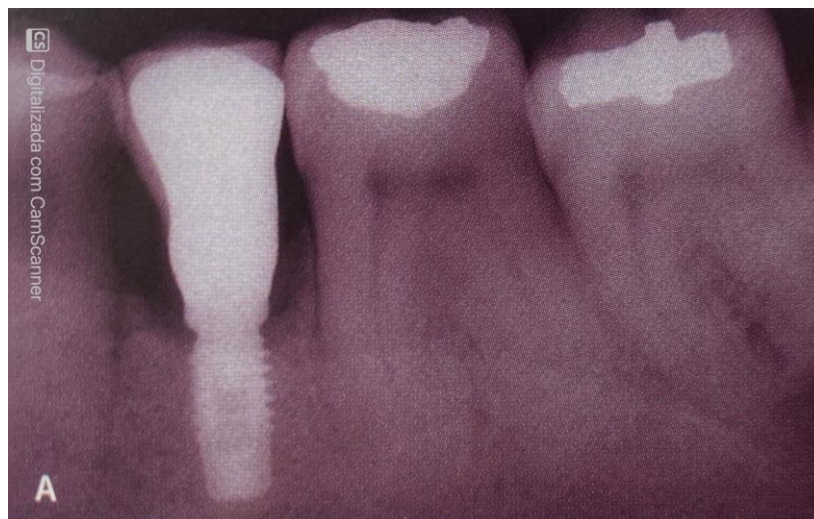

Figura 1. Vista radiográfica da Mucosite peri-implantar

KAHN, Sérgio. FISCHER, Ricardo. DIAS, Alexandra. Periodontia e implantodontia contemporânea. 1º edição. São Paulo: Quintessence editora, 2019.

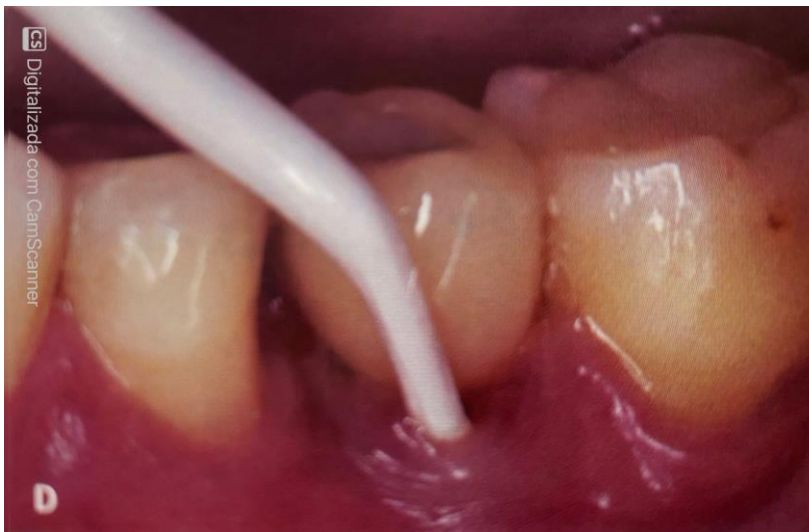

Figura 2. Debridamento mecânico com cureta plástica.

KAHN, Sérgio. FISCHER, Ricardo. DIAS, Alexandra. **Periodontia e implantodontia contemporânea.** 1º edição. São Paulo: Quintessence editora, 2019.

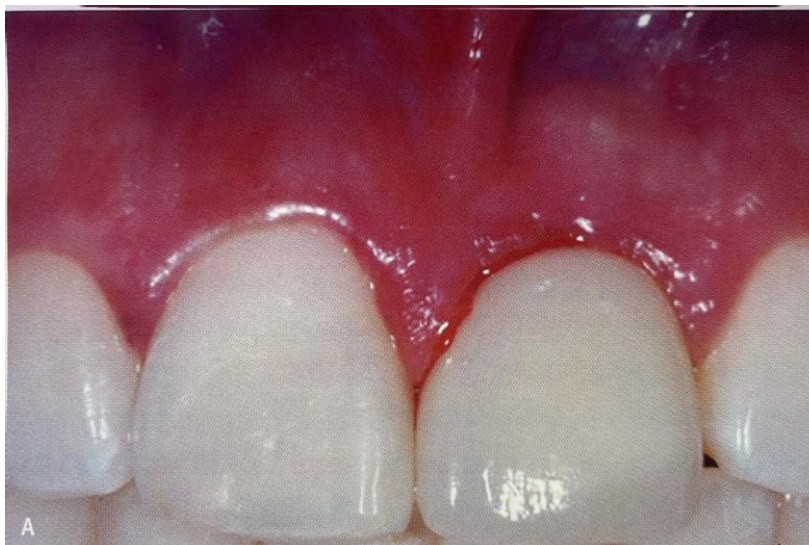

Figura 3. Aparência clínica da Mucosite peri-implantar.

KAHN, Sérgio. FISCHER, Ricardo. DIAS, Alexandra. Periodontia e implantodontia contemporânea. 1º edição. São Paulo: Quintessence editora, 2019.

•Periodontite peri-implantar

A periimplantite é um processo inflamatório que atinge os tecidos ao redor do implante, atingindo o osso de suporte. Observa-se o desenvolvimento da periimplantite pela diminuição da osteointegração com o aumento de reabsorção óssea, o que leva ao aumento da formação de bolsas e supuração (Soares et al.,2014).

Anualmente, a média de perda óssea vertical ao redor do implante não deve ser maior que 2,0 mm (Romeiro et Al., 2010).

Suas características clínicas são: a evidência de inflamação, levando ao sangramento e/ou supuração à sondagem; aumento da profundidade de sondagem, perda óssea visto 1 ano após a instalação do implante e nível ósseo $\geq 3\text{mm}$ e/ou PS $\geq 6\text{mm}$ com sangramento à sondagem (Kahn, Fischer, Dias et Al., 2018).

Segundo Farias (2016) O principal fator etiológico que gera a ocorrência frequente das doenças periimplantares é o histórico de doença periodontal.

De acordo com Petrasunas (2010) o principal fator etiológico associado às doenças peri-implantares é o biofilme bacteriano. Na Mucosite é predominante a presença de cocos e bacilos gram-positivos facultativos, e na peri-implantite observa-se a presença de bactérias consideradas periodontopatógenos, como a *porphyromonas gingivalis*, *bacteroide forsythus* e *treponema denticola*.

Porém, a sobrecarga oclusal também tem sido observada como um possível fator associado às doenças peri-implantares (Petrasunas et al.,2010).

As consequências dessas doenças periimplantares podem ser a mobilidade do implante, sangramento à sondagem, supuração e profundidade dos sulcos gengivais, segundo (FAGUNDES et al., 2014).

O Tratamento convencional associado ou não a antibióticos, em alguns casos não elimina completamente os microrganismos da peri-implantite (TESSARE JUNIOR et al., 2008). Os métodos mais usados, são a aplicação de ácido cítrico, jato de bicarbonato e uso de curetas ou ultrassons que tenha pontas plásticas. Mas a limpeza precisa ser feita com cuidado para não danificar a superfície do implante (Cerbasi et Al., 2010).

Pode-se fazer uso também do antibiótico, como sendo um auxiliador para o tratamento das doenças peri-implantares. Porém, deve-se atentar para não causar uma resistência bacteriana (Pessoa et al., 2013).

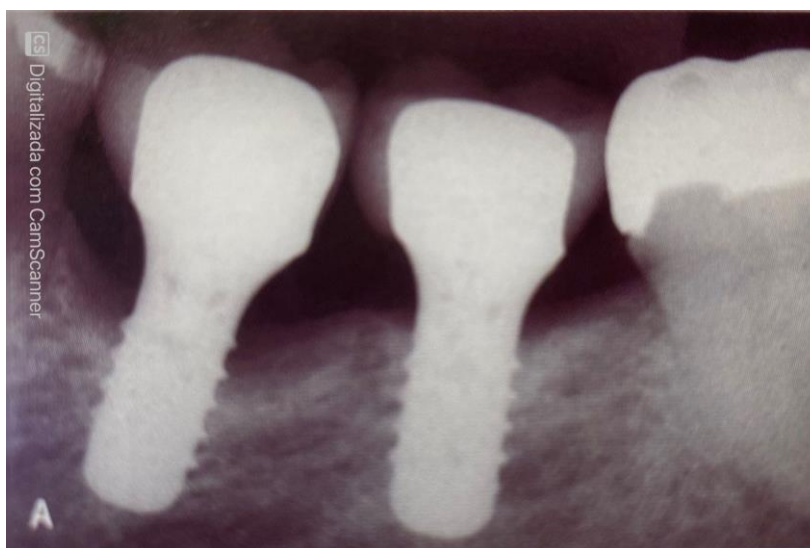

Figura 1. Vista radiográfica da Peri-implantite (perda óssea marginal ao redor do implante).

KAHN, Sérgio. FISCHER, Ricardo. DIAS, Alexandra. Periodontia e implantodontia contemporânea.

1º edição. São Paulo: Quintessence editora, 2019.

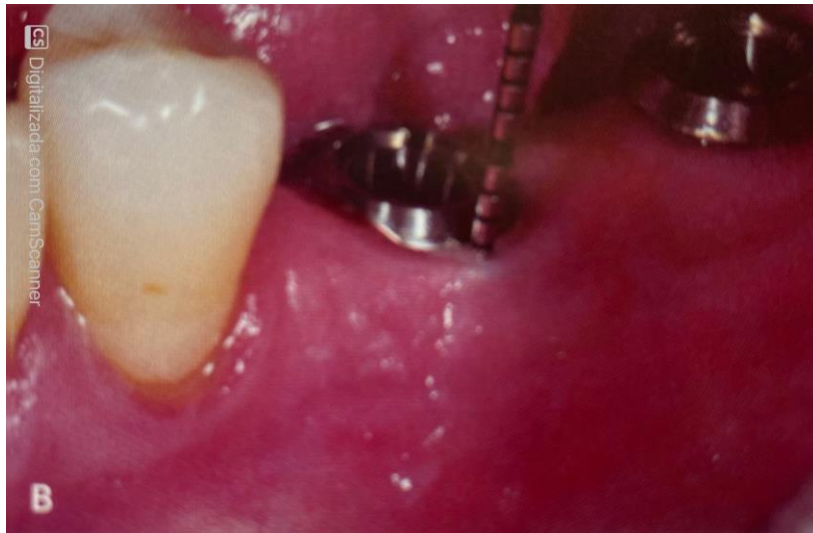

Figura 2. Profundidade a sondagem com 6mm.

KAHN, Sérgio. FISCHER, Ricardo. DIAS, Alexandra. Periodontia e implantodontia contemporânea. 1º edição. São Paulo: Quintessence editora, 2019.

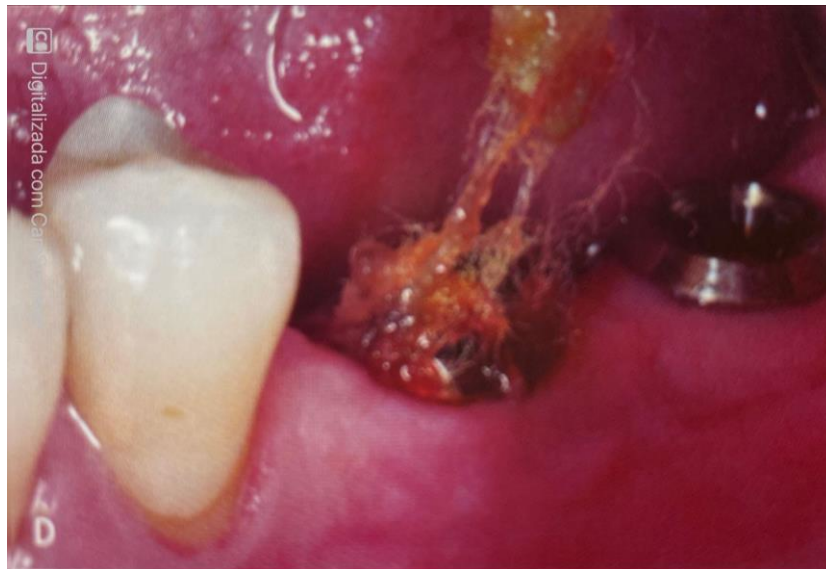

Figura 3. Peri-implantite causada por acúmulo de fio dental.

KAHN, Sérgio. FISCHER, Ricardo. DIAS, Alexandra. Periodontia e implantodontia contemporânea. 1º edição. São Paulo: Quintessence editora, 2019.

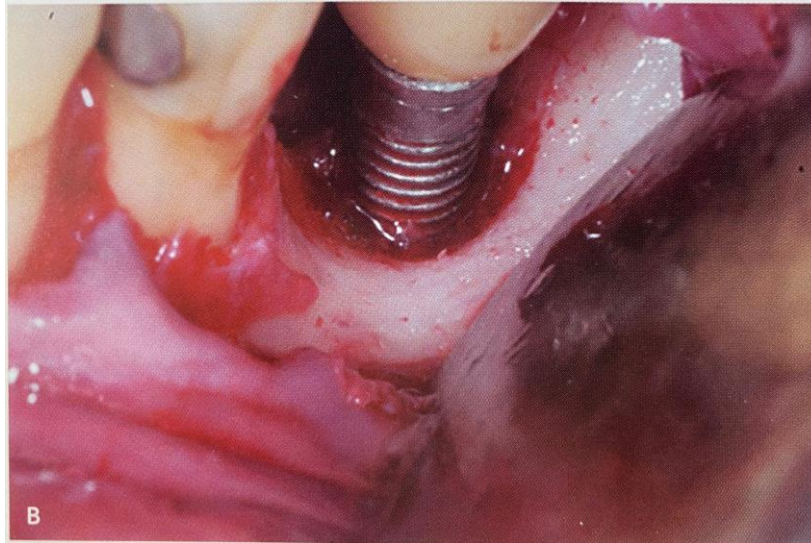


Figura 4. Vista clínica de uma peri-implantite.

KAHN, Sérgio. FISCHER, Ricardo. DIAS, Alexandra. Periodontia e implantodontia contemporânea. 1º edição. São Paulo: Quintessence editora, 2019.

Complicações técnicas periimplantares

- **Sistema de retenção – Excesso de cimento**

Existem dois tipos de sistemas de retenção da coroa no implante: as coroas aparafusadas e as coroas cimentadas (Margarida et al.,2018). As coroas aparafusadas permitem que o paciente consiga ter um maior controle da higiene, e as coroas cimentadas tem um melhor resultado estético e possibilitam maior acesso à plataforma do implante, comparando com o sistema de coroas aparafusadas (Misch, 2006).

O excesso de cimento pode causar a peri-implantite e mucosite, especialmente em pacientes que aparentam histórico de Doença periodontal (Lee et al., 2017; Pesce et al., 2015). O cimento remanescente é frequentemente encontrado no sulco periimplantar, mesmo que haja um bom controle clínico após a cimentação da coroa. Ter um excesso de cimento ao redor dos tecidos peri-implantares, faz com que propicie uma maior retenção de microorganismos, causando uma inflamação crônica e em seguida a perda de osso, logo, é um fator associado à peri-implantite (Margarida et al.,2018).

Medir as margens das coroas das próteses sobre implante em 1.5 à 3.0 mm subgengival, significa que há maior chance de permanência do cimento no sulco, o que pode ser relacionado à peri-implantite (Zoppi et al., 2017).

Usar coroas aparafusadas, pode causar uma maior saúde dos tecidos peri-implantares, pois acumula pouca placa bacteriana, em razão do menor espaço existente entre o implante e a estrutura protética (Renvert & Quirynen et al., 2015).

Logo, há uma preferência em usar coroas aparafusadas Devido à dificuldade de remover o excesso do cimento de coroas com margens mais profundas (Margarida et al., 2018). Segundo estudo que tinha como objetivo avaliar essa relação de excesso de cimento e o desenvolvimento de periimplantite, 81% dos implantes instalado que apresentavam excesso de cimento residual subgengival, deram sinais clínicos de patologia periimplantar num período de 4 meses. Realizaram a remoção do cimento do sulco periimplantar usando a microscopia ótica, confirmou à regressão do quadro inflamatório num período de um mês em 74% dos implantes (Wilson Jr et al., 2009).

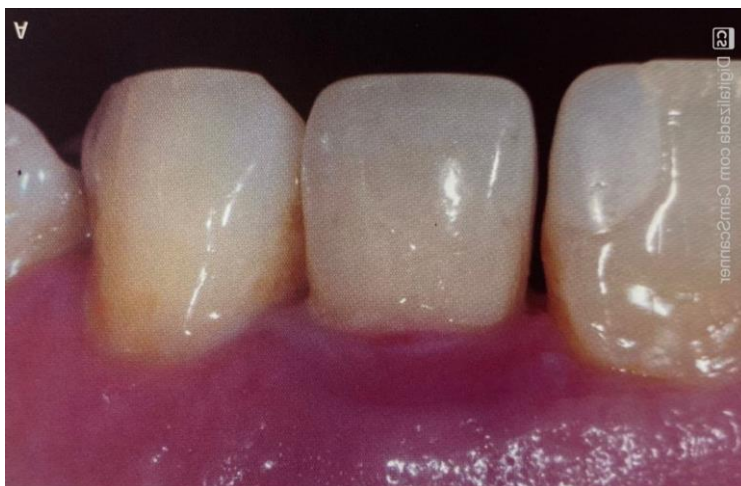

Figura 1. Peri-implantite causada por excesso de cimento.

KAHN, Sérgio. FISCHER, Ricardo. DIAS, Alexandra. **Periodontia e implantodontia contemporânea**. 1º edição. São Paulo: Quintessence editora, 2019.

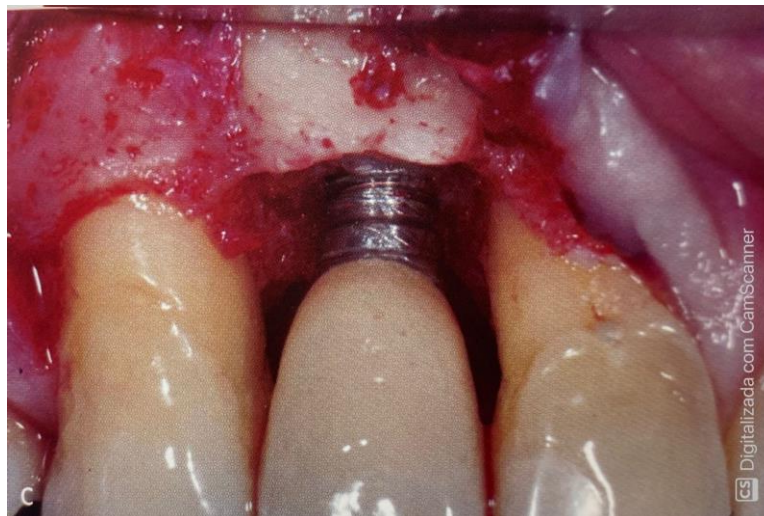


Figura 2. Após a remoção do tecido de granulação e do cimento.

KAHN, Sérgio. FISCHER, Ricardo. DIAS, Alexandra. **Periodontia e implantodontia contemporânea**. 1º edição. São Paulo: Quintessence editora, 2019.

•Problema de retenção da prótese

Vários fatores podem afetar a retenção das restaurações cimentadas, como a conicidade do abutment, a área e altura da superfície, a rugosidade da superfície e o tipo de cimento (JORGENSEN et al.,1955). A seleção do cimento é um dos fatores mais importantes no controle da quantidade de retenção obtida para as restaurações cimentadas (BREEDING et al.,1992). Ocorre a perda de retenção em restaurações aparafusadas quando há o afrouxamento do parafuso, que podem ser pela falta de força de aperto, fixação errada do parafuso, pela sobrecarga biomecânica ou por forças que não são direcionadas ao longo do eixo do implante/ componentes do implante/prótese (SHADID e SADAQA et al.,2012)(LAURA LEANDRO; PAULA MATEUS et al.,2021).

•Falha implantar

De acordo com Misch (2006), se observa uma falha implantar através dos sinais como:

- Dor à palpação, percussão ou em função;
- Mobilidade horizontal e/ou vertical;
- Perda óssea superior a $\frac{1}{2}$ do comprimento do implante;

- Presença de supuração/pus.

(Misch et al., 2006).

• **Implantes em posição e angulação desfavorável**

Ocorre quando não há um bom planejamento cirúrgico e quando não há o uso de uma guia cirúrgica (RAMALHO, Gabriel. FAVERANI, Leonardo. GOMES, Paulo et al., 2010). Terá como consequência a dificuldade na confecção da prótese, posição desfavorável, desconforto pela invasão do espaço da língua e prejuízo das funções de mastigação, deglutição, higiene, estética e alterações na fala (PINTO et al., 2000). O profissional precisa ter um bom conhecimento teórico, prático, anatômico e fazer a confecção de guias cirúrgicas para auxiliar na cirurgia. A solução será a remoção do implante em caso mais graves, uma futura recolocação é indicada (Zago et al., 2019).

• **Dor após a inserção da prótese.**

A não Osseointegração do implante, peri-implantite ou falta de adaptação da prótese na plataforma do implante podem causar dor, edema, hiperplasia gengival e inflamação. Há algumas formas de tratamento, como remoção do implante, fazer ajustes oclusais, remodelação da prótese e se for caso de periimplantite, um tratamento exclusivo para solucionar a periimplantite (RAMALHO, Gabriel. FAVERANI, Leonardo. GOMES, Paulo et al., 2010).

• **Sobrecarga oclusal nos implantes**

A sobrecarga oclusal é uma das principais causas de complicações na biomecânica dos implante e isso inclui a fratura e afrouxamento do implante. Somente a sobrecarga oclusal não tem poder para provocar a peri-implantite (Zoppi et al., 2017). Porém, a junção de trauma oclusal e acúmulo do biofilme podem provocar a peri-implantite (Pesce et al. 2015; Valente et al., 2016; Hanif et al., 2017).

•Danos aos hexágonos externos do implante

O dano aos hexágonos externos começam na instalação do implante. Pode ser pelo assentamento inadequado, uso de muita força ou manobras exageradas, a subinstrumentação do osso de alta densidade e o torque excessivo (RAMALHO-FERREIRA, FAVERANI, GOMES et Al., 2010).

Os transferentes, cicatrizadores e componentes protéticos não se encaixam, ficam girando em falso e não tem adaptação nem estabilidade. Por isso precisa garantir se o montador está correto e bem apertado na plataforma do implante. Caso haja um crescimento ósseo sobre a plataforma, usar instrumentos inadequados para remover pode causar danos ao hexágono externo (RAMALHO-FERREIRA, FAVERANI, GOMES et Al., 2010).

•Taxa de sucesso e sobrevivência

A Osseointegração é um dos principais pontos para afirmar o sucesso do implante (Buser et al., 2017).

A perda óssea periimplantar no primeiro ano do implante é visto como uma adaptação fisiológica à remodelação do osso durante a cirurgia implantar e a carga oclusal existente. O sucesso do implante é visto a longo prazo pela preservação da crista óssea. O nível de perda óssea marginal pode variar, sendo aceito no primeiro ano 1,5 mm igual ou inferior, e a perda anual não pode exceder a 2,0mm (Margarida et al.,2018).

Além desses valores considerados, já determina o risco de ter uma falha implantar.

Logo, a perda óssea marginal, mobilidade do implante, aumento da profundidade de sondagem e presença de dor e/ou supuração são pontos que determinam clinicamente o sucesso ou falha da terapia implantar (Misch et al., 2006).

X

X

CORPO DO TRABALHO/DESENVOLVIMENTO –

X

X

Esse presente trabalho discute as possíveis complicações peri-implantares biológicas e mecânicas, um assunto a ser discutido para ter uma melhor eficácia dos resultados dos implantes.

Tem como objetivo avaliar as principais complicações a fim de reduzi-las, buscando realizar a reabilitação protética com eficiência.

O norte desse trabalho é fazer com que os cirurgiões dentistas consigam trazer a estética e função para o paciente evitando possíveis falhas tardias.

As complicações podem ser tanto mecânicas como biológicas, que respectivamente são problemas nos componentes do implante e nos tecidos que o circundam. Podendo ser tardias ou precoces.

A mucosite, sendo reversível e a peri-implantite, sendo irreversível, são doenças que acometem os tecidos que circundam o implante. Existe uma busca incessante em analisar corretamente e precocemente os sintomas e sinais clínicos para melhor avaliar as complicações.

As complicações mecânicas podem ser pelo excesso de cimento, posição ou angulação desfavorável ou a sobrecarga oclusal nos implantes, assim como outros pontos.

Analizamos se o implante obteve êxito ou não avaliando sua osseointegração, sendo esse um fator criterioso e importante para o sucesso do implante.

O trabalho, no entanto relata as possíveis complicações mecânicas para que se alcance ainda mais êxito nos procedimentos.

X

X

CONSIDERAÇÕES FINAIS

X

X

Por fim, foi constatado em estudos baseados nos últimos 10 anos que a taxa de insucesso peri implantar é muito baixa e que os poucos casos que não dão certos são ligados a complicações biológicas e mecânicas, a se destacar a mucosite e a periodontite - que são biológicas - e problemas relacionados a inserção da prótese, instalação da mesma em ângulos desfavoráveis entre outros problemas que são de natureza

mecânica. A finalidade do trabalho em questão é identificar e apresentar esses insucessos a fim de que num futuro próximo não venham a se repetir com frequência e que se possa otimizar e qualificar ainda mais a instalação desse de implantes que é tão previsível e cada vez mais essencial dentro do universo da odontologia, desde que se tenha critérios durante a cirurgia para instalação do implante, na confecção da prótese e na fase de manutenção.

X

X

REFERÊNCIAS

X

X

Balshi TJ. **An analysis and management of fractured implants: a clinical report.** Int J Oral Maxillofac Implants. 1996;11 :660-6.

Berglundh, T., Persson, L. & Klinge, B. (2002) **A systematic review of the incidence of biological and technical complications in implant dentistry reported in prospective longitudinal studies of at least 5 year.** Journal of Clinical Periodontology 29 (suppl 3), 197-212.

Buser, D., Sennerby, L., & De Bruyn, H. (2017). **Modern implant dentistry based on osseointegration: 50 years of progress, current trends and open questions.** Periodontology 2000, 73(1), 7–21. <https://doi.org/10.1111/prd.12185>.

Branemark PI.(1983). **Osseointegration and its experimental back ground.** J Prosthodont. SO:299-410.

De Gois AR, Meireles EFM, Grangeiro MTV, Maia SES, Teles RP, de Oliveira AHA. **Aspectos clínicos e radiográficos das doenças periimplantares: um relato de caso,** Revista Bahiana de Odontologia. 2018;9(1):x-x.[doi10.17267/2238-2720revbahianaodonto.v9i1.1810](https://doi.org/10.17267/2238-2720revbahianaodonto.v9i1.1810).

FAGUNDES, E. et al. **Etiologia e tratamento das doenças periimplantares**. Revista da Faculdade de Odontologia de Lins, v. 24, n. 2, p. 103-104, 2015.

Hanif, A., Qureshi S., Sheikh Z. et al. (2017). **Complications in implant dentistry**. European Journal of Dentistry, 11(1), pp. 135-140.

Heitz-Mayfield LJA, Salvo GE. **Peri-implant mycositis**. J Clin Periodontol [Internet]. 2018 Dec 13; 45: S237-45. Available from: <http://doi.wiley.com/10.1111/jcpe.12953>.

KAHN, Sérgio. FISCHER, Ricardo. DIAS, Alexandra. **Periodontia e implantodontia contemporânea**. 1º edição. São Paulo: Quintessence editora, 2019.

Kátia: CERBASI, Petrasunas. **Etiologia bacteriana e tratamento da peri-implantite**. Innov. Implant J., Biomater. Esthet (online) vol.5. no.1 São Paulo. Jan./Abr.2010).

Lang, N. P., Berglundh, T., Heitz-Mayfield, L. J., Pjetursson, B. E., Salvi, G. E. & Sanz, M. (2004) **Consensus statements and recommended clinical procedures regarding implant survival and complications**. The International Journal of Oral & Maxillofacial Implants 9, 150-154.

Lee, C.-T., Huang, Y.-W., Zhu, L. et al. (2017). **Prevalences of peri-implantitis and peri-implant mucositis: systematic review and meta-analysis**. Journal of Dentistry. [Em linha]. Disponível em <<http://dx.doi.org/10.1016/j.jdent.2017.04.011>>.[Consultado em 01/06/2017].

LEANDRO, Laura. MATEUS, Paula. **Complicações biológicas e técnicas associadas a implantes e próteses sobre implantes**. 2021. 47 f. Universidade de Uberaba, MG, 2021.

MARTINS, V. **Osseointegração: Análise de fatores clínicos de sucesso e insucesso**. Revista odontológica de Araçatuba, v.32, n.1, p.26-31, Janeiro/Junho,2011.

MARGARIDA, Ana. **Reabilitação de doentes periodontais com implantes osteointegrados**. 2018. 100f. Instituto Universitário Egas Moniz, 2018.

MEALEY, B. **Diabetes and periodontal diseases**. J Periodontol. v. 71, n. 8, p. 664-678, 2000.

Misch, C. E. (2006). **Próteses sobre Implantes**. (Santos 2006, Ed.) (1a Edição). Lisboa.

Pesce, P., Canullo, L., Grusovin, M.G. et al. (2015). **Systematic review of some prosthetic risk factors for periimplantitis**. The Journal of Prosthetic Dentistry, 114(1), pp. 346-350.

PESSOA, F. **O uso da terapia fotodinâmica antimicrobiana com laser de baixa intensidade no tratamento de peri- implantite**, 2013.

PINTO, A. V. S. **Fatores de risco na terapêutica com implantes osseointegrados**. Dissertação (Mestrado em Implantodontia) - Universidade Castelo Branco, Campinas, 2000.

RAMALHO, Gabriel. FAVERANI, Leonardo. GOMES, Paulo. ASSUNÇÃO, Wirley. GARCIA Idelmo. **Complicações na Reabilitação bucal com implantes osseointegráveis**. Revista Odontológica de Araçatuba-SP. V.31, N.1, P.51-55, Janeiro/Junho, 2010.

Renvert, S., & Quirynen, M. (2015). **Risk indicators for peri-implantitis. A Narrative review. Clinical Oral Implants Research**, 26, 15– 44. <https://doi.org/10.1111/clr.12636>.

Romanos, G., Javed, F., Ruiz, R. A. D. et al. (2015). **Peri-implant Diseases A Review of Treatment Interventions**. Dental Clinic North America, 59, pp. 157-178. [Em linha].Disponível em<<http://dx.doi.org/10.1016/j.cden.2014.08.002>>.

ROMEIRO,Rogério. ROCHA,Rosilene. JORGE, Antônio. **Etiologia e tratamento das doenças Periimplantares**. ROMEIRO,Rogério. ROCHA,Rosilene. JORGE, Antônio. São Paulo, 2009.

Valente, N. A., Andreana, S. (2016). **Peri-implantite disease: What we know and what we need to know.** Journal Periodontal Implant Sci, 46(3), pp. 136-151. [Em linha]. Disponível em <DOI:10.5051/jpis.2016.46.3.136.>.

Wilson Jr., T. G. (2009). **The Positive Relationship Between Excess Cement and Peri-Implant Disease: A Prospective Clinical Endoscopic Study.** Journal of Periodontology, 80(9), 1388– 1392. <https://doi.org/10.1902/jop.2009.090115>.

ZAGO, Maicon. **Complicações decorrentes da reabilitação com implantes dentários: uma revisão de literatura.** 2019. 27f. Universidade Federal do Rio Grande do Sul, RS,2019.

ZOPPI, Karina. **Repercussão da periodontite na reabilitação oral de implantes dentários.** 2017. 27f. Universidade Fernando Pessoa, 2017.

X
X