

**CENTRO UNIVERSITÁRIO SÃO JOSÉ
CURSO DE ODONTOLOGIA**

RACHEL FERNANDA LOPES SILVA DE CARVALHO;
BRUNO CORRÊA NETTO BRÊTAS SELLMANN
ORIENTADOR DIEGO TEZOLIN

APLICAÇÃO CLÍNICA DOS MANTENEDORES DE ESPAÇO

Rio de Janeiro

2020

APLICAÇÃO CLÍNICA DOS MANTENEDORES DE ESPAÇO

CLINICAL APPLICATION OF SPACE MAINTAINERS

Rachel Fernanda Lopes Silva de Carvalho; Bruno Corrêa Netto Brêtas Sellmann
Graduandos em Odontologia – Centro Universitário São José

Diego Tezolin da Silva
Mestrado em Ortodontia – Faculdade São Leopoldo Mandic

RESUMO

A perda precoce de dentes decíduos devido a cárie dentária ainda é muito frequente em crianças brasileiras. A perda parcial ou total da estrutura dentária acarreta uma diminuição do espaço disponível no arco dentário, provocando um desequilíbrio estrutural e funcional. Para o Odontopediatra e Ortodontista, a preocupação com a perda precoce dos dentes decíduos fundamenta-se na perda de espaço que pode ocorrer no arco dentário com a inclinação dos dentes adjacentes para o espaço originado. Deste modo, o sucessor permanente, sem espaço disponível, desvia sua trajetória de irrupção, irrompendo por vestibular ou lingual no arco dentário, ou permanece impactado, determinando, assim, uma má-oclusão. Portanto, a instalação de mantenedor de espaço na região ântero-superior com a finalidade de preservação de espaço raramente é necessária após os quatro anos de idade. Assim, o objetivo desse trabalho foi abordar sobre os diferentes tipos de mantenedores de espaço, com suas indicações, contraindicações, vantagens e desvantagens, bem como sua aplicação clínica.

Palavras-chave: Dente decíduo, Mantenedores de espaço e Ortodontia preventiva.

ABSTRACT

Early loss of deciduous teeth due to dental caries is still very frequent in Brazilian children. The partial or total loss of the dental structure leads to a decrease in the available space in the dental arch, causing a structural and functional imbalance. For the Pediatric and Orthodontist Dentist, the concern with the early loss of deciduous teeth is based on the loss of space that may occur in the dental arch with the inclination of adjacent teeth to the original space. Thus, the permanent successor, without available space, deviates from its trajectory of eruption, erupting through vestibular or lingual in the dental arch, or remains impacted, thus determining a malocclusion. Therefore, the installation of space maintainer in the anterosuperior region for the purpose of space preservation is rarely necessary after four years of age. Thus, the objective of this study was to approach the different types of space maintainers, with their indications, contraindications, advantages and disadvantages, as well as their clinical application.

Key-words: Deciduous tooth, Space maintainers and preventive Orthodontics.

INTRODUÇÃO

O crescimento e desenvolvimento dos arcos dentários tem a participação dos dentes decíduos, sendo de extrema importância para o desenvolvimento correto das articulações, da oclusão e das funções mastigatória e fonética, além de influenciar na estética e bem-estar psicológico da criança.

Nos casos de perda decidual precoce deve-se prevenir perda de espaços, másoclusões e devolver todas as funções do sistema estomatognático utilizando o recurso restaurador correto, assim como a prevenção do desenvolvimento de hábitos parafuncionais e também de problemas psicológicos.

Diante da perda prematura de um dente decíduo, no intuito de promover a terapêutica, a literatura recomenda o uso de mantenedores de espaço. Sendo assim, as consequências da perda do elemento podem ser prevenidas, intervindas e diminuídas, resultando em um benefício harmônico para a evolução dento facial.

Nesse contexto, o objetivo desse trabalho foi abordar sobre os diferentes tipos de mantenedores de espaço, com suas indicações, contraindicações, vantagens e desvantagens, bem como sua aplicação clínica.

O dente decíduo é o melhor mantenedor de espaço natural. Ele mantém o espaço para o correto posicionamento dos dentes permanentes, bem como para o desenvolvimento dos músculos da face e dos maxilares.

O estudo é norteado pela questão: Qual a consequência que a perda precoce de dente implica e suas consequências?

A perda precoce dentária desenvolve oclusão dentária provocando um desequilíbrio da oclusão, dessa forma é relevante que se efetue tratamentos ortodônticos precoces e preventivos, sendo os mantenedores de espaço uma forma de prevenção indispensáveis na Odontopediatria.

O estudo foi baseado em artigos publicados, através de uma revisão de literatura abrangendo o período de 2010 a 2020 e utilizando as bases de dados SciELO, PubMed e Google Acadêmico, empregando o uso dos descritores: dente decíduo, mantenedor de espaço em ortodontia, ortodontia interceptora e perda de dente e seus equivalentes em inglês.

FUNDAMENTAÇÃO TEÓRICA

Os dentes em equilíbrio com toda musculatura desempenham papel desde estética, algumas funções como a fala, respiração, mastigação, deglutição, além de serem os principais responsáveis pela manutenção do diâmetro para os dentes permanentes que virão a irromper, além de servir como apoio para antagonistas, resultando em harmonia na oclusão e no sistema estomatognático (BOECK *et al.*, 2013; PERES *et al.*, 2013).

Dando o início aos seis meses de vida, a dentição humana passa por duas fases: em primeiro momento conhecida como dentadura decídua, de leite ou temporária, composta por 20 dentes, e por último a dentadura permanente, composta geralmente entre 28 a 32 dentes, sendo que no intervalo entre os 06 à 12 anos de idade, ocorre a presença das duas fases, tanto a fase decídua como a permanente na cavidade bucal, a qual é denominada de mista. Julgando que em alguns casos podem ocorrer diferenças no intervalo das fases de erupção dental (CARDOSO; SIQUEIRA, 2018).

O cirurgião dentista deve ter o conhecimento, seus fatores etiológicos e as consequências da perda dental dos dentes decíduos, pois através de um diagnóstico prévio e medidas preventivas, além da conscientização do paciente e/ou responsável, possibilita prevenir, diagnosticar precocemente ou deter o desenvolvimento de futuras evoluções patológicas (COELHO *et al.*, 2014).

Desse modo, o processo de transição da dentição deve ocorrer de forma correta e ordenada, afim de que a oclusão aconteça normalmente garantindo balanceamento e alinhamento dental, evitando o aparecimento de más oclusões, as quais se tornaram um dos impasses mais frequentes de saúde bucal, se encontra no patamar de maior predomínio entre as patologias bucais, estando atrás apenas da doença cárie e a doença periodontal e tem repercutido negativamente na qualidade de vida dos indivíduos, principalmente quando compromete estética e função (SANTOS *et al.*, 2013; MACEDO *et al.*, 2015).

A medicina dentária reconhece que a falta de dentes decíduos pode ocasionar diferentes tipos de transtornos no aparelho estomatognático. Os dentes decíduos são

mantenedores de espaço por natureza e o desenvolvimento da dentição permanente pode ser alterada pela ausência deles, visto que uma das suas funções, é ocupar o espaço fisiológico e orientar a erupção do seu sucessor permanente. Se a perda ocorrer perto da idade fisiológica da esfoliação, ocorre erupção prematura do sucessor permanente (GREEN, 2015; KIRTANIYA *et al.*, 2015).

Quando há perda prematura dos dentes posteriores ocorre migração mesial ou inclinação do dente adjacente, podendo ser o primeiro molar permanente ou o segundo molar decíduo. Isto requer a preservação do comprimento do arco por meio de mantenedores de espaço para evitar a necessidade de tratamento ortodôntico complexo numa fase posterior. Por outro lado, a falta de dentes anteriores resulta em perturbações funcionais, psicológicas e estéticas que têm um impacto negativo sobre a autoestima da criança (KIRTANIYA *et al.*, 2015).

ETIOLOGIA E CONSEQUÊNCIAS DA PERDA DE ESPAÇO

A etiologia da perda prematura de dentes decíduos está muitas vezes associada à cárie dentária, apesar de existirem outras causas como as erupções ectópicas, o trauma, as reabsorções idiopáticas ou anomalias congénitas (número/forma dos dentes) (GONÇALVES; GAVIÃO, 2009). Quando um dente decíduo está ausente ou perdido prematuramente, pode resultar em má oclusão na dentição permanente sob a forma de apinhamento, mordida cruzada, má relação molar, overbite e overjet excessivo, desvio da linha média, alterações na fonética, trauma psicológico, capacidade reduzida de mastigação, diminuição vertical, presença de maus hábitos orais, migração das peças dentárias, extrusão dos antagonistas, erupção tardia, redução ou aumento do comprimento do arco, erupção ectópica e impactação dentária (MAHAJAN; SINGLA, 2014).

A maior parte da perda de espaço ocorre durante os primeiros 6 meses após a perda do dente decíduo, com o encerramento do espaço ocorrendo mais rapidamente no arco maxilar do que no arco mandibular. Além disso, quando os molares permanentes mandibulares se movem para a frente, eles mostram apenas inclinação mesial para o

espaço disponível, conduzindo à perda de espaço, enquanto os molares maxilares permanentes rodam para méso-palatino em torno da grande raiz palatina, originando rotação (KUNDU *et al.*, 2016).

Deste modo, existe uma maior perda de espaço na maxila do que na mandíbula. Qualquer mantenedor de espaço capaz de prevenir a rotação méso-palatina do primeiro molar permanente, pode ser administrado em dentição mista de forma, que guie ou mantenha o primeiro molar permanente para a sua posição normal (GUJJAR *et al.*, 2012; CHAUHAN *et al.*, 2016). Entretanto, quando ocorre a perda prematura de dentes anteriores maxilares, os sucessores permanentes podem ser pro-inclinados e, assim, o comprimento do arco ou o perímetro é aumentado (KHARE *et al.*, 2013).

MANTENEDORES DE ESPAÇO

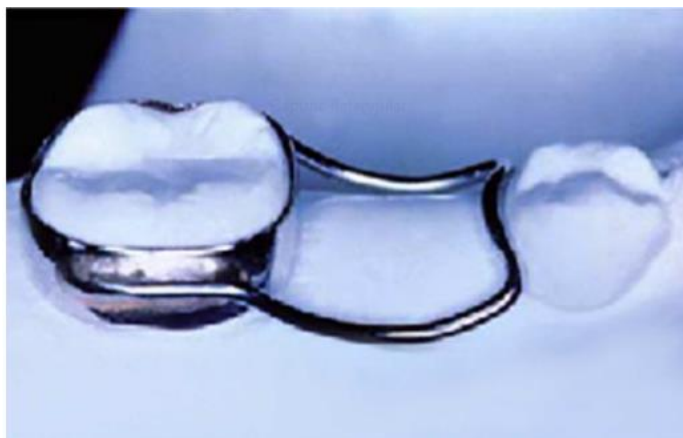Os mantenedores de espaço são dispositivos ortodônticos que substituem um ou mais dentes decíduos, utilizados para preservar o espaço destinado ao dente permanente sucessor, não impedindo o crescimento e o desenvolvimento dos arcos dentários, devendo manter a distância méso-distal e a altura vertical correspondente ao dente removido. Têm como finalidade preservar a integridade oclusal como também conservação do espaço para o sucessor permanente irromper adequadamente, preservar a estética em alguns casos. São classificados de um modo geral, quanto à fixação (fixos ou removíveis) reabilitando a região anterior e/ou posterior, de uso uni ou bilateral, possuindo confecção simples e resistentes as forças mastigatórias e de fácil higienização (VASA, 2013; ABRÃO *et al.*, 2014).

Os mais conhecidos são banda-alça, coroa-alça, arcos lingual ou palatino além dos confeccionados com placas de acrílico, ou placa de Hawley, com grampos ortodônticos, podendo ser utilizados tanto para a região anterior quanto posterior, sendo utilizados também para a recuperação da estética (MENEGAZ *et al.*, 2015). Já os aparelhos recuperadores de espaço, como próprio nome já diz, são aparelhos que tem o propósito de recuperar espaços quando em casos os quais o diâmetro méso-distal atribuído ao dente sucessor permanente for perdido (ABRÃO *et al.*, 2014).

Mantenedores do Tipo Fixo

- Banda-alça: Sua indicação é relacionada à perda precoce não muito extensa, em casos em que acontece a perda de um único dente, unilateral. É uma solução indicada para os arcos edêntulos anteriores pediátricos. Com adaptação de uma banda ortodôntica, geralmente no primeiro molar permanente ou no segundo molar decíduo, com o auxílio de um fio de aço inoxidável de 0,9 mm ou 1 mm soldada aos molares que sustentará o aparelho e adaptada no espaço da perda (KHARE *et al.*, 2013; ABRÃO *et al.*, 2014) (Figura 1).

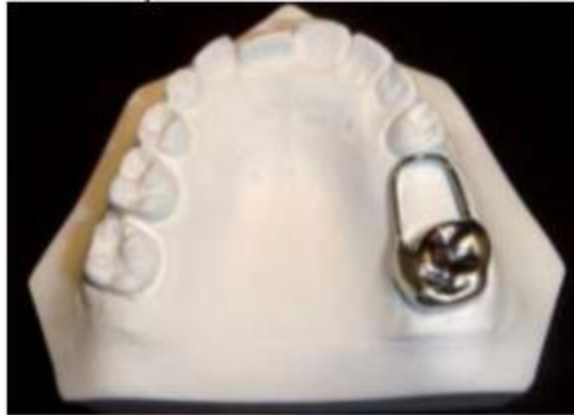Figura 1- Mantenedor de Espaço Banda Alça



Fonte: Modesto, 2010.

- Coroa-alça: Sua indicação é referente quando a perda não seja extensa e principalmente do primeiro molar decíduo, tanto para arco superior ou inferior. Seu principal uso faz jus quando a coroa do dente pilar, ou seja, o qual vai ser adaptado o aparelho, encontra-se com grande destruição ou que necessita de reconstrução extensa, havendo a indicação de coroa metálica no mesmo (BORGES *et al.*, 2011) (Figura 2).

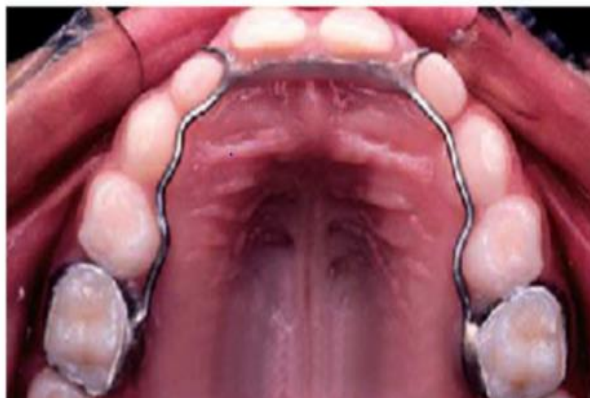Figura 2- Coroa alça confeccionada e adaptada.



Fonte: Duque et al, 2013

- Estético Funcional Fixo: Indicado quando há perda de um dente decíduo antes do período correto em condições normais, ocorrendo a má oclusão (Figura 3)

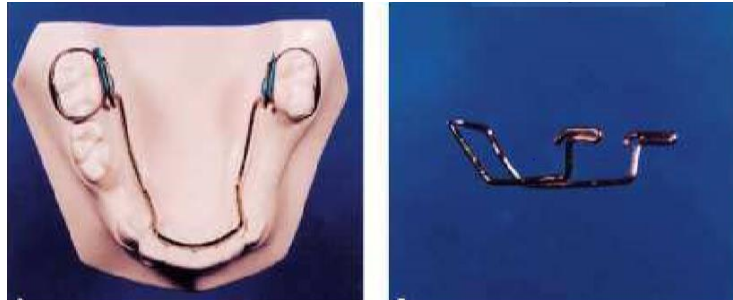Figura 3- Arcada dentária com Mantenedor de Espaço (vista palatina).



Fonte: Modesto, 2010.

- Arco Lingual de Nance: Aparelho constituído de um arco que tangencia a face lingual dos incisivos mandibulares na altura dos terços cervicais, sendo soldadas as suas extremidades nas bandas instaladas nos primeiros molares permanentes mandibulares. Indicado para em casos de exodontias múltiplas bilaterais de dentes decíduos (GATTI; MAAHS; BERTHOLD, 2012) (Figura 4).

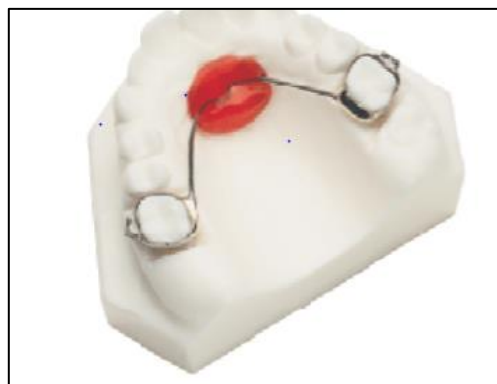
Figura 4- Mantenedor de Espaço Lingual de Nance



Fonte: Modesto, 2010.

- Botão de Nance: Aparelho ortodôntico fixo dentomucossuportado, indicado para perdas múltiplas e bilaterais de molares decíduos superiores, e serve como mecanismo de ancoragem intrabucal como estabilização dos molares distalizados por forças ortodônticas acopladas ou não ao próprio Botão de Nance, ancoragem do arco superior durante a fase de alinhamento e ancoragem para retratação de pré-molares e caninos, além de permitir várias modificações no aparelho original. O Botão de Nance pode ser soldado na banda molar ou encaixado no tubo lingual colocado na face palatina das bandas, permitindo a remoção (SINGH; COX, 2009) (Figura 5).

Figura5- Mantenedor de Espaço Botão de Nance

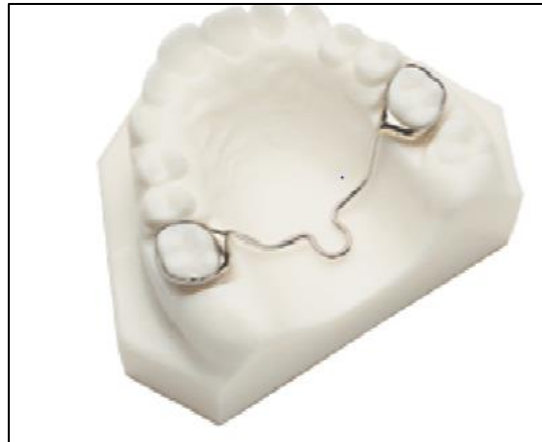

Fonte: Modesto, 2010.

- Barra Palatina: Geralmente serve como ancoragem, segura os dentes molares no lugar para não perder o espaço na arcada dentária, ou para não sofrer giroversão. A Barra

Palatina também pode ser soldada nas bandas dos molares ou encaixada no tubo lingual na face palatina das bandas permitindo a remoção e ativação com maior facilidade (GREEN, 2015) (Figura 6).

Figura 6- Mantenedor de Espaço Barra Palatina



Fonte: Modesto, 2010.

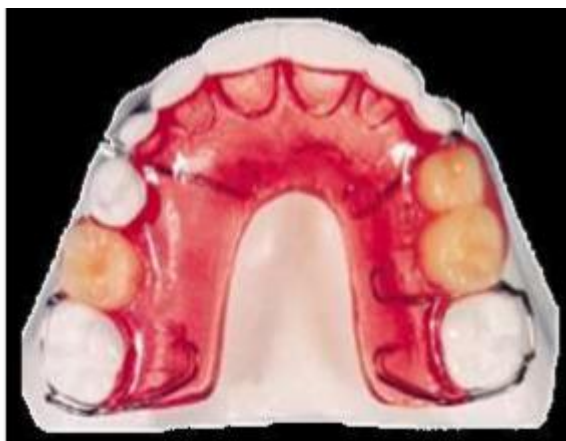Vantagens dos mantenedores fixos são: 1) mais fáceis de manter; 2) são menos suscetíveis de serem danificados, perdidos ou removidos. As desvantagens dos mantenedores do espaço fixo são que sua elaboração exige o uso de equipamentos especializados e podem causar descalcificação do tecido dentário sob a banda de metal (KAPUSEVSKA; DEREBAN, 2015).

Mantenedores do Tipo Removível

Os mantenedores de espaço unilaterais removíveis não são recomendados, pois apresentam riscos de deglutição e asfixia para as crianças devido ao seu pequeno tamanho. Eles são raramente utilizados e são considerados aparelhos perigosos e estão contraindicados pelos mesmos motivos. O aparelho bilateral é indicado em casos onde há vários dentes primários ausentes, porém apresenta menos retenção no arco inferior (LAING *et al.*, 2009; GREEN, 2015). Um bem indicado é a placa de Hawley modificada.

- Placa de Hawley modificada: Utilizados em perdas múltiplas, é considerado um aparelho mantenedor de espaço funcional, possuindo dentes em resina acrílica ou pré-fabricados, tem como vantagem não ser só funcional como, recuperar estética do paciente (Figura 7). Realiza a adaptação de uma placa em acrílico com os elementos que irão preencher o espaço edêntulo que irá manter o espaço (BORGES *et al.*, 2011).

Figura 7- Placa de Hawley modificada



Fonte: Nader, 2010.

Os aparelhos removíveis são passivos que se estendem as regiões onde ocorreram perdas precoces de dentes. O aparelho mantenedor de espaço funcional removível é indicado para perdas dentárias bilaterais e múltiplas extrações, são utilizados para sua confecção dentes pré-fabricados em resina acrílica ou dentes naturais do próprio paciente. Possui as seguintes vantagens: 1. preservam o espaço e mantêm os dentes vizinhos adjacentes nas suas posições; 2. impedem a extrusão dos dentes antagonistas; 3. são estéticos; 4. funcionais; 5. fácil higienização e 6. fácil construção (GREEN, 2015).

CONSIDERAÇÕES FINAIS

Os dentes decíduos são imprescindíveis para a correta oclusão. São os melhores mantenedores de espaço e por isso todos os possíveis devem ser realizados para os manter de forma íntegra e saudáveis na cavidade oral até à exfoliação do seu sucessor permanente. Contudo, nem sempre é possível, sendo a lesão cárie o principal fator de perda prematura dos dentes posteriores e o traumatismo o dos dentes anteriores.

A perda precoce de dentes decíduos, tem efeito significativo sobre o desequilíbrio da oclusão. As consequências que resultam são várias, destacando-se: perda de espaço no arco dentário, extrusão dos antagonistas, migrações para mesial ou distal dos dentes adjacentes ao espaço edêntulo o que implica perda de espaço para correta erupção dos dentes permanentes. Para evitar complicações futuras são indicados mantenedores de espaço. Quando necessários, deve ser elaborado um diagnóstico diferencial para cada caso.

O tipo de mantenedor vai depender de diversos fatores já mencionados, destacando-se a colaboração do paciente, e a localização, isto é, se é anterior ou posterior. A nível anterior são preferíveis os removíveis por razão estética e na zona posterior, os fixos sendo os banda-alça e coroa-alça os mais utilizados.

Nenhum mantenedor de espaço, com exceção do dente decíduo, pode satisfazer todos os requisitos de um aparelho ideal, incluindo a preservação do espaço, a erupção de dentes adjacentes entre outros, mas uma tentativa para manter o espaço é importante para atender às requisições estéticas e para impedir a perda de espaço.

REFERÊNCIAS

ABRÃO J; HORLIANA RF.; SHIMIZU RH. **Ortodontia preventiva: Diagnóstico e Tratamento**, 1ª edição, São Paulo: Artes Médicas, 2014, cap.13, p.155-163.

BOECK EM.; et al. Prevalência de maloclusão em escolares de 5 a 12 anos de rede municipal de ensino de Araraquara. **Revista CEFAC**, São Paulo, v.15, n.5, p.1270-1280, 2013.

BORGES, A.S.M. **Abordagem ortodôntica da gestão de espaço em dentição mista**. 2011. 105p. Dissertação (Mestrado em Medicina Dentária) - Universidade Fernando Pessoa, Porto, 2011

CARDOSO RSCB; SIQUEIRA TDA. Perda precoce da dentição decídua: análise da percepção das mães de crianças de 06 a 12 anos da escola Municipal Maria Fernandes, Manaus – AM. **Boletim Informativo Unimotrisaúde em Sociogerontologia, BIUS**, v.9, n.1, 2018.

CHAUHAN SP, SHARMA DS, JAIN ML. Initial Stresses induced in Permanent Maxillary First Molar in Mixed Dentition under Normal Masticatory Forces: A Finite Element Study. **Journal Clin Pediatr Dent.**; v40, n.4, p.334-40, 2016.

COELHO, P. M.; et al. A Importância do diagnóstico e intervenção precoce no tratamento das maloclusões em odontopediatria. **Arquivo Brasileiro de Odontologia**, Belo Horizonte, v. 9, n.1, p.14-18, 2014.

DUQUE, C.; et al. **Odontopediatria: uma visão contemporânea/** Cristiane Duque - São Paulo: Santos, 2013. 698p.

GATTI FS, MAAHS MAP, BERTHOLD TB. Arco lingual como mantenedor de espaço na perda precoce de dentes decíduos. **Revista da Faculdade de Odontologia de Passo Fundo**; v.17, n.1, p.91-95, 2012.

GONÇALVES SRJ, GAVIÃO MBD. Força de mordida em crianças com mantenedor de espaço funcional na fase da dentadura mista inicial. **Revista Dental Press de Ortodontia e Ortopedia Facial**. v.14, n.4, p.101-10, 2009.

GREEN J. Mind the gap: overview of space maintaining appliances. **Dental Nursing**; v.11, n.1, p.24-27, 2015.

GUJJAR KR; et al. Modified distal shoe appliance--fabrication and clinical performance. **Journal Dent Child (Chic)**; v.79, n.3, p.185-8, 2012.

KAPUSEVSKA B, DEREBAN N. Treatment of clinical complications from dental trauma without appropriate reimplantation and applied space maintainer. **Journal of International Dental and Medical Research**; v.8, n.2, p.81-87, 2015.

KHARE V, NAYAK PA, KHANDELWAL V, NAYAK UA. Fixed functional space maintainer: novel aesthetic approach for missing maxillary primary anterior teeth. **BMJ Case Rep.**; n.3, p.1-3, 2013.

KIRTANIYA BC, KAUR J, LYALL BS, PATHANIA V. Modified Nance Palatal Arch: An Aesthetic Approach To Missing Anterior Teeth - A Case Report. **Indian Journal of Dental Sciences**; v.7, n.2, p.54-56, 2015.

KUNDU R, et al. Effect of fixed space maintainers and removable appliances on oral microflora in children: An in vivo study. **Journal Indian Soc Pedod Prev Dent.**; v.34 n.1, p.3-9, 2016.

LAING E; ASHLEY P; NAINI FB; GILL DS. Space maintenance. **International Journal of Paediatric Dentistry**; v.19, n.3, p.155-162, 2009.

MACEDO AGO; et al. Projeto de extensão: Educação continuada em ortodontia preventiva e interceptiva. **Revista Ciência em Extensão**, v. 11, n. 2, p. 70-78, 2015.

MAHAJAN N, SINGLA N. Space maintainers revisited. **Journal of Indian Dental Association**. v.8, n.9, p. 28-32, 2014.

MENEGAZ, A. M.; FAVETTI, M; MICHELON, D.; AZEVEDO, M.S.; COSTA, C.T. Efetividade de mantenedores de espaço em odontopediatria: revisão sistemática. **RFO**, Passo Fundo, v. 20, n. 2, p. 252-257, 2015.

MODESTO, S.S. **Mantenedores de espaço**. 2010. 24p. Trabalho de Conclusão de Curso (Habilitação Técnica em Prótese Dentária). Etec "Philadelpho Gouvêa Netto" São José do Rio Preto, 2010.

NADER R. Mantenedores de Espaço em Ortodontia Preventiva e Interceptiva. **Revista Dental Press**, 2010.

PERES MA; et al. Perdas dentárias no Brasil: análise da Pesquisa Nacional de Saúde Bucal 2010. **Revista Saúde Pública**, São Paulo, v. 47, supl. 3, p. 7889, 2013.

SANTOS AGC; et al. Perda precoce de molares decíduos em crianças atendidas na Faculdade de Odontologia da Universidade Federal da Bahia. **Odontol. Clín. -Cient.**, v.12, n.3, p. 189-193, 2013.

SINGH P, COX S, Nance palatal arch: a cautionary tale. **Journal of Orthodontics**. v.36, n.4, p.272-76, 2009.

VASA A. Aesthetic Rehabilitation of a Child with missing anterior teeth and thumb sucking habit using Fixed Functional Space Maintainer In Combination With Habit Breaking Appliance. **Annals and Essences of Dentistry**.v.1, p.15-18, 2013.